Zur

Kenntnis der ins Rectum perforierten teratoiden Tumoren des Ovariums.

(Mit 2 Abbildungen).

Inaugural-Dissertation

zur

Erlangung der Doktorwürde

der

medizinischen Fakultät der Universität Rostock

ACAD.
LUGD.BAT.
BIBL.

vorgelegt

von

Walther Schmidt

aus **Ribnitz.**

ROSTOCK.

Rats- und Universitäts-Buchdruckerei von Adlers Erben, G. m. b. H.

1910.

Gedruckt mit Genehmigung der medizinischen Fakultät zu Rostock.

Referent: Professor Dr. W. Müller.

Meinen Eltern

in dankbarer Verehrung.

Es ist eine bekannte Tatsache und gehört nicht gerade zu den allergrößten Seltenheiten, daß Geschwülste des Beckens in benachbarte Organe durchbrechen. Immerhin aber ist aus der Literatur über Zusammenstellungen von Fällen dieser Art ersichtlich, daß dies Vorkommnis kein allzuhäufiges ist. Dies gilt auch von einer besondern Art von Tumoren des Beckens, den Geschwülsten des Eierstockes, und erst recht von denen, die man als Dermoidcysten und als Teratome oder Embryome, resp. als dermoide, embryoide, teratoide Geschwülste usw. bezeichnet, je nach der Art ihres Aufbaues.

Die Nomenklatur indessen ist hier heute noch nicht einheitlich. Letzteres deutet einerseits die Mannigfaltigkeit dieser Art angeborener Ovarialtumoren an, wie es andrerseits auch die verschiedenartigsten Angaben über die Häufigkeit dieser noch jetzt oft mit dem vielumfassenden Namen „Dermoidcysten“ des Ovariums belegten Tumoren erklärt, die nach einer Aufstellung von Martin[20]) zwischen 2,2 % und 18,7 % aller Eierstockgeschwülste schwankt. Eine Zusammenfassung der hier gefundenen Zahlenwerte würde als

Durchschnitt ergeben, daß auf 100 Geschwülste des Ovariums etwa 10 sogenannte Dermoidcysten im weiteren Sinne des Wortes zu rechnen wären.

Wenn dieser Prozentsatz den meisten Autoren noch zu hoch erscheint — Olshausen nimmt beispielsweise nur 5 % an — so geht daraus hervor, daß diese Tumoren doch schon an und für sich nichts Alltägliches sind.

Weit mehr noch gilt dies von den Fällen, wo diese Tumoren in benachbarte Höhlen durchbrechen. Hierbei kommen nach Johnstone[15]) nacheinander in Frage: Rectum, Vagina, Blase und Peritonealhöhle; seltener ist die Perforation der Uterushöhle (und der Bauchwand).

Indessen existieren vergleichende Zahlen über die Häufigkeit der beim Durchbruch jeweils betroffenen Organe scheinbar noch nicht; die von Nepveu[23]) und anderen gegebenen Werte beziehen sich ganz allgemein auf Ovarialcysten.

Immerhin erscheint das Rectum, wie auch Terrier[31]) erwähnt, besonders bevorzugt. Auch die beiden neuen, hier wiederzugebenden Fälle sind solche, in denen die Geschwulst die Mastdarmwand durchbrach, im ersten Falle auch zugleich die Blase. Es handelt sich dabei einmal um einen cystisch-soliden, teratoiden Tumor, das andremal um das seltene und merkwürdige Vorkommnis der Perforation eines soliden Teratoms in toto ins Rectum resp. Durchtritt durch den Anus.

Ich lasse zunächst die beiden Beobachtungen folgen.

I.

Am 17. Februar 1889 fand die ca. 38jährige Näherin P.*) Aufnahme wegen Verdachts auf Blasentuberkulose. Die Pat. gibt zunächst an, sie sei bis vor ungefähr 1 Jahr nie ernstlich krank gewesen. Ihre jetzigen Beschwerden datieren angeblich erst vom lezten Sommer. Seitdem hat sie über häufigen Harndrang, Schmerzen beim Urinlassen, häufigen Abgang von Blut und Eiter mit dem Urin und über allgemeine Schwäche zu klagen gehabt; Schmerzen in der Lendengegend aber sollen gefehlt haben; auch sollen vor den Blutungen aus der Blase keine besondern Schmerzen bestanden haben. Der Zustand soll wechselnd gewesen sein. In letzter Zeit seien angeblich öfters kleine Steinchen mit dem Urin abgegangen, die Pat. auch vorzeigt: erbsen- und gurkenkerngroße Phosphatkonkremente, zum Teil auffallend lang und dünn. Bisweilen will sie auch noch abnormen Stuhldrang gehabt haben. Die Untersuchungen von seiten eines Arztes hatten derzeit ergeben: keine Steine in der Blase; Urin enthält Eiweiß und viel Tripelphosphate. Die Diagnose lautete auf „Blasentuberkulose".

17. Februar 1889. Status: Bei der Pat. fällt zunächst eine allgemeine Blässe auf; der Panniculus adiposus indessen ist gut entwickelt. Der Urin ist sehr trübe, schleimig-eitrig, putride und enthält reichlich Eiweiß, Eiterkörperchen, Schleim, viel Phosphate und auch rote Blutkörperchen. Eine Untersuchung mit dem Katheter ergibt das Vorhandensein mehrerer kleiner Konkremente und anscheinend eines größeren.

18. Februar. In Narkose erfolgt, da die ängstliche Pat. kaum anzurühren ist, die Dilatation der Urethra mit Simonschen Speculis. Man fühlt nun mit dem Finger links vom Blasenhals ein inkrustiertes größeres Ulcus. Mehrere spitzige und rundliche Konkremente, die dieser Stelle fester anhaften, werden entfernt. Im übrigen fühlt sich die Schleimhaut glatt, nur an der untern und hintern Fläche auffallend ge-

*) Fall bereits kurz demonstriert von Prof. W. Müller auf der 70. Naturforscherversammlung zu Düsseldorf; cf. C. Bl. f. Chir. 1898, p. 1229.

faltet an. Die Blase wird mit 1%iger Carbollösung ausgewaschen. Die Palpation der Nieren ergibt keinen sichern Befund, da die Bauchdecken auch bei tiefer Narkose gespannt bleiben. Das Rectum ist anscheinend mit weichen und härteren Kotballen stark angefüllt.

22. Februar. Pat. hat nach dem Dilatieren entschieden weniger Schmerzen gehabt. Auswaschungen der Blase mit 1%iger Carbollösung rufen intensive Schmerzen hervor und reichlichen Blutabgang an mehreren Tagen. Die Untersuchung des Urins ergibt im Bodensatz zuerst in mehreren Präparaten ein negatives Resultat in bezug auf Tuberkelbazillen; dagegen finden sich dann in 2 Präparaten (Ehrlichsche Färbung) doch säurefeste Stäbchen, die für Tuberkelbazillen angesprochen werden, in Häufchen und auch einzeln, und zwar in solcher Deutlichkeit, daß kaum Zweifel aufkommen kann an der Diagnose: Blasen- (resp. Nieren-?) Tuberkulose.

28. Februar. Da die Beschwerden der Pat. inzwischen wieder sehr heftig geworden sind, die Eiweißmenge weit geringer ist als anfangs, ferner keine Formelemente, die für eine Nierenerkrankung sprächen, vorhanden sind, so wird der Pat. der hohe Blasenschnitt als Operation vorgeschlagen, in die sie einwilligt.

Nach Auswaschung der Blase mit 1%iger Carbollösung und Füllung derselben: Sectio alta. Nach Eröffnung der Blase in Ausdehnung von $3^1/_2$ bis 4 cm kommt eine intensiv gerötete Schleimhaut zutage, die an 2 Stellen, vorn rechts und nahe dem Orificium internum, einen grau-weißen Belag hat. Erst nach Einlegen eines Kolpeurynters in die Vagina gelingt es, deutlicher und ohne Mühe das ganze Blaseninnere zu sehen. Jetzt kommt auch ein deutliches Geschwür, ziemlich kreisrund, von etwa 10 Pf.-Stück-Größe, mit inkrustiertem Grunde zum Vorschein; in seiner Umgebung sieht man kleine, graue Granula, die wohl Tuberkel sein können. Das Ulcus, das solitär ist, wird mit Hohlscherchen abgetragen und die Wundfläche, die stärker blutet, mit dem Paquelin bearbeitet und jodoformiert. Bei weiterem Zufühlen und Verstreichenlassen der anffallenden queren Falte

an der hintern Wand, etwa in der Mitte, fühlt man eine feine Öffnung mit glatter, schleimhautüberzogener ca. 1,5 cm Durchmesser haltender Umrandung, die sich äußerst derb, wie narbig in der Tiefe anfühlt. Die Sonde dringt von hier auf einen Stein, der ziemlich groß zu sein scheint, dringt aber auch an dem Stein vorbei tief nach hinten, nach dem Kreuzbein zu. Der Finger des Assistenten fühlt nach längerem Suchen die Sonde im Rectum. Beim Zurückgehen mit der Sonde entleert sich Eiter von deutlich kotigem Geruch in die Blase. Es wird nun die Existenz eines Divertikels mit Stein und Perforation angenommen und die feine Öffnung vorsichtig erweitert. Die eingeführte Kornzange befördert aus dem ziemlich weiten Gang mehrere Steinfragmente und Haarkonvolute mit Inkrustationen. Jetzt wird die Diagnose klar: es handelt sich um Reste einer retrovesicalen Dermoidcyste mit Perforation in die Blase und ins Rectum, von dem aus man bequem in den Cystengang gelangen kann. Von dem Inhalte des Cystenraumes wird noch einiges entfernt; völlig zu entleeren ist er nicht, weil die Haare und Konkremente zum Teil fest mit der Wand zusammenhängen. Von etwaiger Exstirpation des Cystensackes wird zunächst Abstand genommen, da die Operation schon fast 2 Stunden gedauert hat und allseitige Verwachsungen bestehen.

Die Blase wird gründlich ausgewaschen. Dann wird die Blasenfistelöffnung nach Trendelenburg angefrischt, die Schleimhaut von der narbigen Fistelumrandung gelöst; es werden 4 breit und tief fassende Katgutnähte gelegt. Sodann erfolgt eine doppelreihige Blasennaht mit Katgut, indem erst die Mucosa und Submucosa, danach Muscularis mit Bindegewebe genäht werden. Die Bauchwunde bleibt offen und wird mit Jodoformgaze tamponiert. Alle 4 Stunden wird katheterisiert.

Beide Ureteren waren bei der Operation gut auffindbar und leicht zu sondieren gewesen.

2. März. Das Befinden ist bisher relativ sehr gut und die Temperatur normal gewesen. Pat. hat zweistündlich spontan, allerdings mit Schmerzen, uriniert; doch läuft seit

gestern auch Urin, wenngleich wenig, aus der Wunde, dagegen keiner aus dem Mastdarm. Es wird ein Drainrohr eingelegt, Seitenlage und flüssige Diät angeordnet und Morphium verabreicht.

8. März. Seit 3 Tagen läuft fast aller Urin, der alkalisch ist, aus der gut granulierenden Wunde. Es wird täglich eine Blasenausspülung mit 1%iger Carbollösung gemacht. Am 3. Tage wird eine erneute Untersuchung des Rectums vorgenommen. Dabei zeigt sich vorn links, ziemlich hoch sitzend, ein ins Lumen hineinragender, klein-apfelgroßer Tumor, der teils steinhart ist und dem tastenden Finger das Gefühl bietet, als säße er mit knöchernem Stiel dem Kreuz- oder Steißbein fest auf, teils weich, knetbar und unten mit polypösen Wucherungen und zahlreichen Haaren besetzt ist. Dieser Befund war früher wegen der starken Anhäufung von Kotmassen dem untersuchenden Finger entgangen resp. für Kot gehalten worden. Auf wiederholtes Examinieren macht die sehr zaghafte Patientin jetzt Angaben, welche die bisher spärliche Anamnese in einer für den Fall sehr bemerkenswerten Weise ergänzen und welche ihrer Eigenart wegen möglichst ausführlich mitgeteilt werden sollen: „Sie hatte im 12. Lebensjahre einer unsittlichen Attacke seitens eines halbwüchsigen Knaben nicht in dem Maße gewehrt, wie es schicklich gewesen wäre. Als ihr dann 2 Jahre später, nach vorausgegangener „Unterleibsentzündung", ein „Zopf aus dem Mastdarm wuchs", hielt sie dies für eine berechtigte Schicksalstrafe. Sie schnitt alle 4 Wochen den Zopf ab, der ihr „zur Strafe beschert" war." Mehr als 20 Jahre lang ertrug sie außer dieser Unannehmlichkeit heftigste Beschwerden stillschweigend. Vor kurzem indessen wurden die später hinzugekommenen Blasenbeschwerden so unerträglich, daß sie dererwegen ärztliche Hilfe aufzusuchen sich genötigt sah.

Der erwähnte eigenartige Tumor wird für eine zum Teil ins Rectum ausgestülpte, cystische teratoide Geschwulst gehalten. Weiterhin Seitenlage; täglich Verbandwechsel.

20. März. Pat. ist fieberlos geblieben. Der Urin läuft gut durch den Heberschlauch ab und wird immer klarer. Die Kranke hat keine Schmerzen mehr. Wiederholt haben sich nekrotische Bindegewebs- und Fascienfetzen abgestoßen.

6. April. Die Wunde granuliert gut und hat sich bereits im wesentlichen geschlossen, nachdem der Schlauch mit Drainrohr bereits seit 8 Tagen fortgelassen ist.

Mitte April (1889) wird Pat. nach Hause entlassen mit kaum noch secernierender Fistel, etwas eiterhaltigem Urin von geringer Quantität und ohne Eiweiß und mit nur zuweilen noch eintretenden Schmerzen; im ganzen erheblich gebessert.

Bereits 1 Monat später suchte Pat. abermals die Klinik auf. Da ihre neuerlichen Beschwerden fast ausschließlich von dem ins Rectum perforierten, behaarten Teile der cystischen Geschwulst auszugehen schienen, so entschloß man sich zu einem weiteren operativen Eingriff.

17. Mai 1889. Nach Exstirpation des Steißbeines, Freilegung des Rectums in der Höhe der Geschwulst und Spaltung der hintern Rectalwand kommt in der Tiefe der lang behaarte Tumor zu Gesicht. Er sitzt sehr fest mit dem ganzen Cystensack zusammen, und dieser wieder zeigt bei Palpation so derbe, innige und allseitige Verwachsungen, daß der Versuch einer Totalexstirpation des Ganzen völlig aussichtslos erscheinen muß. Deshalb wird nur auf den ins Rectum ausgestülpten behaarten Teil des Tumors eingegangen. Er wird teils mit Scheren von seiner Basis getrennt und an einer Stelle mit ziemlicher Mühe und zwar erst mittels der Knochenzange völlig abgetragen. Danach werden die gesetzten Wunden mit Ausnahme der Geschwulstbasis-Stelle vernäht. Die ganze Geschwulst scheint vom rechten Ovarium, das mit ihr, wie auch mit der rechten Tube, den Därmen usw., äußerst fest, zu einer kaum zu differenzierenden Masse verwachsen war, ausgegangen zu sein.

Im Oktober desselben Jahres kommt Pat. wieder, um sich eine nach der letzten Operation gebliebene Fistel beseitigen zu lassen.

Nach dieser erfolgreichen Operation hat sich die Pat., da es ihr angeblich recht gut ging, längere Zeit nicht sehen lassen. Erst anfangs Juni 1891 kommt sie wieder, um Linderung ihrer inzwischen wieder sehr heftig gewordenen Blasenbeschwerden zu erhalten.

6. Juni 1891. Der zur Diagnose und Therapie gemachte abermalige hohe Blasenschnitt läßt wieder eine Fistel zwischen dem cystischen Tumor und der Blase erkennen. Die Blase wird vorläufig tamponiert. Da die Pat. trotz Schilderung der Gefahr darauf besteht, die Geschwulst möglichst zu entfernen, so soll nochmals der Versuch gemacht werden.

10. Juni 1891. Querer suprasymphysärer Schnitt nach Bardenheuer. Der Versuch, das Peritoneum abzuschieben, gelingt nicht ohne verschiedene Einrisse, und nur mit allergrößter Mühe kann ein sehr geringer Teil der sehr ausgedehnten, ungemein festen, allseitigen Verwachsungen des Tumors mit seiner Umgebung scharf gelöst werden. Die Exstirpation des Tumors erscheint hiernach, auch bei der diesmal bedeutend leichteren Zugänglichkeit, völlig ausgeschlossen; man muß sich darauf beschränken, den cystischen Teil der Geschwulst möglichst zu entleeren und zu säubern. Dann erfolgt die Blasennaht nach Anlegung einer neuen Fistel der Cyste nach außen. Einige Zeit danach verläßt Pat. mit leidlichem Allgemeinbefinden die Klinik.

Nach der letzten Entlassung soll die Kranke allmählich elender und schwächer geworden und schließlich an Amyloid (?) zugrunde gegangen sein.

Makroskopisch

praesentiert sich die in vivo (1889) klein-apfelgroße aus dem Rectum s. Zt. entfernte Geschwulst jetzt, nach bisheriger Aufbewahrung in 95%igem Alkohol, wie folgt:

Der ungefähr birnförmige Tumor mißt 5,5 : 3,5 : 3,5 cm und zeigt oben, am proximalen Ende, eine breitaufsitzende, walnußgroße Prominenz mit einigen kleinen, warzenartigen Aufsätzen. Die unterste Partie der Geschwulst erscheint tief zerklüftet durch 25—30 hanfkorn- bis kirschkerngroße,

papillomatöse Auswüchse, die, selbst unbehaart, hie und da zwischen sich einige zu 4—6 zusammenstehende Haarbüschelchen hervortreten lassen. Bis auf 2 Stellen, dem eben beschriebenen untersten Teile und der Stelle der Abtragung von der vordern Rectumwand, ist die ganze Tumoroberfläche gleichmäßig mit nicht sehr dicht stehenden, überall (jetzt) dunkelblonden Haaren besetzt, die von der erwähnten Prominenz aus in einem 14—16 cm langen „Zopf" zusammenliegen. An der untern Hälfte des Tumors, den zerklüfteten Teil fast gänzlich frei lassend und ihn kranzartig umstehend, erreichen sie ca. 8—9 cm Länge, hängen hier in mehreren kleinen Locken herab und erscheinen, wie auch der „Zopf", gleichmäßig scharf abgeschnitten. An der ins Rectum am meisten vorgeschobenen, etwas ausgebuckelten Stelle der Geschwulst, wo der Haarwuchs im ganzen etwas spärlicher ist, zeigt sich seitlich noch eine in die Tumoroberfläche etwas eingelassene, erbsengroße, unbehaarte, sich cystisch anfühlende Hervorragung, die ein mammillaähnliches Aussehen hat, aber von vielen Haaren umstanden ist und sich sonst äußerlich nicht von der Tumoroberfläche unterscheidet. Die gesamte Oberfläche drängt zu einem Vergleiche mit der Kopfhaut (derbe, gleichmäßig mit dicken, langen Haaren besetzte, ziemlich glatte Haut), an der allerdings besonders auffällig ist, daß die starken Haare überall zu ca. 4—6 zusammen aus je einer der kleinen Vertiefungen hervorsprossen, welche die Tumoroberfläche gleichmäßig geprickelt aussehen macht. Die halbmondförmige, 3,5 : 2 cm messende Abtragungstelle ist unterhalb der bezopften Prominenz, von der sie nach vorn zu etwas überragt wird, noch deutlich erkennbar und hebt sich durch ihre rauhe von der sonst überall völlig glatten Oberfläche des Tumors, die sie aber nirgends überragt, ziemlich scharf ab.

Die Konsistenz der Geschwulst ist verschieden: das untere Drittel mit den warzigen Hervorragungen derb und fest, die beiden obern Drittel etwas weicher und größtenteils gleichmäßig fest-gummiartig und nur an einer durchzufühlenden, etwa walnußgroßen Stelle knochenhart. An der linken Seite der Abtragungstelle fühlt man eine fast

kieselsteinharte Partie, die teils noch mit dünner, derber Gewebschicht überdeckt ist, teils frei hervorragt und hier an einer Stelle einen wenig gezackten, scharfen Rand, offenbar die Spuren der Knochenzange, darbietet. Dieser Stelle haftet noch wenig grau-gelblicher, mit hellblonden, ca. 1 cm langen Härchen untermischter Brei an, der sich mikroskopisch sowie seinem chemischen Verhalten nach als ein Gemisch von fettiger Substanz mit Gewebteilchen (Epithelien) ausweist.

Ein durch die Mitte des Präparates gelegter Schnitt läßt sowohl die bezopfte Prominenz als auch den Tumor selbst makroskopisch als völlig solide erkennen.

Der Knochen inmitten der obern Tumorhälfte wurde nicht durchschnitten, sondern nur freipräpariert. Er hat etwa die Größe einer Edelkastanie und bildet einen im Durchmesser ca. 2,5 cm haltenden, völlig geschlossenen, nahezu kreisrunden Ring von ca. 0,8 cm Höhe. Das auf der einen Seite mehr kreisrunde, auf der andern mehr länglich-ovale Lumen würde etwa eine Erbse passieren lassen. Der Knochenring trägt einige durchweg zirkulär verlaufende, seichte Furchen, zeigt mehrere kleine und kleinste tiefe Poren, ähnlich den Foramina nutricia der Skelettknochen und ist sowohl nach der Peripherie, wie auch nach dem Lumen zu allenthalben abgerundet. Bis auf die oben bereits erwähnte scharfe, zackige Stelle (Knochenzange) ist das ganze Knochengebilde überall mit fest aufsitzendem, auch in die Poren eindringendem, derbem, mikroskopisch als Periost erkanntem Gewebe überzogen. Zwischen Lumen und Peripherie mißt der Ring 0,5—1 cm; er trägt 3 sehr kleine Erhebungen und eine kurz und dünn gestielte von der Größe eines Kirschkernes.

Es mag hier gleich gesagt sein, daß keine von den ihm aufsitzenden Exkreszenzen als Zahn angesehen werden kann. Sie haben nicht die mehr oder weniger ausgeprägte Form der sonst in derartigen Tumoren wohl vorkommenden Zähne, die meist leicht als solche festzustellen sind; sie sind auch nicht wie diese in den

Knochen eingelassen, gehen vielmehr glatt in ihn über; sie unterscheiden sich zudem hinsichtlich ihrer Härte, ihrer Farbe und ihrer Gewebsüberkleidung durchaus nicht von der Hauptmasse des Knochenringes. Ebenso ist ein Vergleich des ganzen knöchernen Gebildes mit irgend einem Knochen des Skeletts ausgeschlossen oder muß zum mindesten sehr gewagt erscheinen.

Auf einem Dünnschliff zeigt der Knochen relativ dicke Compacta und eine deutliche, im Präparate ziemlich weitmaschige und sehr dickwandige Spongiosa; Knochenkörperchen waren nicht deutlich festzustellen; Knochenkanälchen wurden nicht gesehen.

Mikroskopisch

untersucht wurden folgende Stücke:

A. die Hälfte der bezopften Prominenz;

B. ein Stück aus der Übergangspartie zwischen Abtragungstelle und Tumoroberfläche;

C. das im Bilde nicht sichtbare, mammillaähnliche Gebilde mit seiner nächsten Umgebung und

D. eine kirschkerngroße Exkreszenz vom distalen Tumorteile.

Die Präparate wurden in Paraffin eingelegt, mit Haematoxylin und Eosin gefärbt und in Kanadabalsam eingebettet. Die Schnittrichtung war bei A und D parallel zur großen Durchschnittfläche, bei B und C ungefähr senkrecht zur Tangentialebene des Tumors.

A. Die behaarte Prominenz trägt ein mehrschichtiges Plattenepithel, dessen Zellen an der Peripherie gegen die mehr zentralwärts gelegenen Zellen kleiner und platter erscheinen. An einigen Stellen liegen dem Epithel kleine Schollen auf, die aus 1—2 Lagen sehr platter Zellen zusammengesetzt sind, welche keine Kernfärbung mehr erkennen lassen; mehrfach zeigt sich an beiden Enden dieser

Schollen eine Epitheleinsenkung, aus der ein Haar, zuweilen auch zwei Haare nebeneinander hervorragen. Vom nächst darunterliegenden gefäßreichen Gewebe grenzt sich das Epithel deutlich ab durch seine regelmäßig und dicht aneinanderstehenden breiten Zapfen, in die zartes Bindegewebe sich vorwölbt. Gefäßschlingen in Menge füllen diese von den Epithelzapfen geschaffenen, keulenförmigen Räume aus. Die Hauptsubstanz ist ein sehr kernarmes fibrilläres Bindegewebe, dessen Faserzüge etwa parallel zur Peripherie laufen. Zwischen den Bindegewebzügen liegt vielfach deutliches Fettgewebe. Es werden sehr zahlreiche Haare gefunden, deren Wurzel oft zu 3—4 dicht nebeneinander liegen, deren Scheiden zuweilen sogar verschmolzen sind und deren Schäfte in solchen Fällen meist ohne epitheliales Zwischengewebe zur Oberfläche ziehen. In der Nähe der Haarwurzelscheiden sind viele schmale und breitere Streifen glatter Muskelfasern mit ihren langen, stäbchenförmigen Kernen sichtbar und sehr nahe diesen Wurzelscheiden auch gut ausgebildete sackartige Drüsen, Talgdrüsen. Ganz nach dem Fettgewebe zu sieht man an manchen Stellen knäuelartig zusammengeballte Drüsenschläuche mit wenig geschlängelten, nach der Peripherie hinziehenden Ausmündungen. Die einzelnen Schichten der Haarbälge sind wohl ausgebildet.

B. Dieser Teil des Präparates zeigt in seinem Bau keinerlei besondere Abweichung von der allgemeinen Struktur des vorigen; nur ist hier der Befund von Haaren selten; Talgdrüsen und glatte Muskulatur kommen nur in ihrer nächsten Umgebung vor. — Die Abtragungstelle kennzeichnet sich durch das völlige Fehlen von Epithel. Hier ist das derbe Bindegewebe quer zur Faserrichtung durchtrennt.

C. Die Umgebung dieses makroskopisch mammillaähnlichen Gebildes hat im Epithel nicht überall die deutliche Papillenbildung wie bei der bezopften Prominenz; an einigen Stellen fehlen die Papillen völlig. Sehr wenige Gefäße durchziehen die dicht gedrängten, wieder parallel zur Oberfläche laufenden, derben, stark gewellt aussehenden Binde-

gewebzüge. Nach innen zu geht die ziemlich breite Bindegewebzone in Fettgewebe über; den Übergang kennzeichnen zahllose Knäueldrüsen. Im Bindegewebe wurzeln wieder zahlreiche Haare, deren Schäfte geringere Breite als in den andern Präparaten zeigen und in deren Nähe wieder Bündel glatter Muskelfasern und Talgdrüsen liegen. Die Schnitte durch das äußerlich mammillaähnliche Gebilde selbst lassen dies als eine einfache fibro-epitheliale größere Ausbuchtung erkennen, an dessen Grunde sich die Bindegewebzüge aneinander gelegt haben und sich hier teils noch unregelmäßig verflechten. Das Bindegewebe zieht in nur geringer Breite unter dem Epithel, das hier wenig niedriger ist als in der Umgebung des Gebildes, und bildet einen wenig gefäßhaltigen Ring, dessen Inneres ganz mit Fettgewebe ausgefüllt ist. Die gut markierte Grenzschicht zwischen Bindegewebsring und diesem Fettgewebe birgt sehr zahlreiche Knäueldrüsen. Haare, Talgdrüsen und glatte Muskelfasern findet man in der Ausstülpung selbst nicht.

D. In der Exkreszenz verzweigt sich, von ihrer Basis aus, fächerartig, in schmalen Streifchen, das bisher als Grundsubstanz erkannte Bindegewebe, das sich nach der Peripherie zu schnell verliert. Hier bilden dann ungemein zahlreiche, stark erweiterte, kapilläre, meist strotzend gefüllte Gefäße eine nach innen zu unscharf abgegrenzte, sehr breite Zone, die den beiweitem größten Teil der aus der Tumoroberfläche herausspringenden Exkreszenz ausmachen und ihr ein cavernomähnliches Aussehen verleihen. An ihrer Basis sieht man das sehr breite zapfenbildende Epithel der Oberfläche des eigentlichen Tumors schnell sich verschmälern, die Exkreszenz ist an dem größten Teile ihrer Peripherie völlig von Epithel entblößt, das als dünne Schicht nur noch an wenigen Stellen aufgefunden wird.

Nach diesem mikroskopischen Befunde ist das Vorhandensein von Abkömmlingen des Ektoderms und Mesoderms festgestellt. Es soll ausdrücklich hervorgehoben werden, daß embryonales Gewebe nicht

gesehen wurde. Da es sich hier aber nur um einen, wenn auch wohl den größten Teil der ganzen Geschwulst handelt, so ist das völlige Fehlen des Entoderms nicht ohne weiteres erwiesen, zumal auch vollständige Serienschnitte nicht gemacht werden konnten. Indessen wird man aus der relativ einfachen Art des Aufbaues der untersuchten Teile und aus dem Umstande, daß dieselben der für diese Tumoren am meisten charakteristischen Partie, der Prominenz („Zapfen") entstammen, mit ziemlicher Sicherheit schließen dürfen, daß es sich in diesem Falle um einen nur aus Ektoderm und Mesoderm aufgebauten Tumor handelt, den man allgemein bezeichnen könnte als Blastoma disontogeneticum diphyllicum.

II.

Am 19. Dezember 1906 wurde die unverheiratete, 41jährige E. R., Dienstmädchen, von dem sie behandelnden Arzte der Rostocker chirurgischen Universitätsklinik überwiesen. Aus der ausführlichen Anamnese, die erst kürzlich durch einen der Pat. übersandten und von ihr genauest ausgefüllten Fragebogen noch ergänzt wurde, soll das Nachstehende mitgeteilt werden.

Eltern und Geschwister der Pat. sind am Leben und gesund; in der Familie sollen keinerlei Mißbildungen oder besondere Geschwülste vorgekommen sein. Die Pat. will bis zum 20. Jahre dreimal an Diphtherie, sonst aber niemals bisher krank gewesen sein. Mit 16 Jahren setzten die Menses ein; die Periode war stets regelmäßig 4wöchentlich, 2tägig, mit wenig Blutabgang und ohne Beschwerden; nur beim erstenmal hatte sie „angeschwollenen Leib". Weder als Kind, noch als junges Mädchen, noch in den letzten Jahren will sie jemals irgendwelche Be-

schwerden im Unterleibe oder besonders vonseiten des Darmes gehabt haben. — Ende November 1906 hatte sie wenige Tage hindurch geringe unbestimmte Schmerzen im Unterleib; es ging dabei einigemale im Stuhl „Schleim und auch etwas Blut“ ab (Fettkügelchen hat sie nicht bemerkt); sie hatte in diesen Tagen an Verstopfung gelitten und führte deswegen ab. Letzteres geschah an mehreren Tagen, und dabei bemerkte sie am 2. Dezember 1906 beim Stuhlgang plötzlich, daß „ein großer Klumpen aus dem After herauskam“, der nicht weg- und nicht zurückzubringen war. Sie gibt ausdrücklich an, vor den letzten Novembertagen niemals irgendwelche Stuhlbeschwerden oder überhaupt irgendwelche Beschwerden gehabt zu haben; auch sei niemals vorher Schleim, Blut oder Eiter mit dem Stuhl gekommen. Sie wußte sich selbst das plötzliche Vortreten der Geschwulst nicht zu erklären, da sie weder besonders krank gewesen war, noch sich irgendwie außergewöhnlich angestrengt hatte. Am nächsten Tage machte sie ihrer Herrschaft Mitteilung. Trotz ihrer Bitten, ärztliche Hilfe aufsuchen zu dürfen, schlug ihre derzeitige Herrschaft in Berlin ihr dies ab und erklärte, es handle sich bei ihr wahrscheinlich um ein Hämorrhoidalleiden, das von selbst vorübergehen werde.

Pat. versah noch bis zum 15. Dezember ihren Dienst, kam aber durch den vor der Analöffnung liegenden Tumor psychisch sehr herunter. Schließlich entschloß sie sich zu ihrer Schwester nach G. zu fahren, die sie alsbald dem Arzte zuführte.

Am 18. Dezember 1906 fand der sie untersuchende Arzt eine vor dem After liegende, an der Oberfläche schon in Ulceration übergegangene Geschwulst, die an längerem, sich an einer Stelle knöchern anfühlendem Stiele ziemlich hoch im Mastdarm festsaß, und veranlaßte die Pat. hierher zu kommen.

19. Dezember. Die Kranke macht bei der Aufnahme einen ziemlich elenden, dürftigen Eindruck; Muskulatur und Fettpolster sind schwach entwickelt. Die Brustorgane bieten keinerlei Besonderheiten. Das Abdomen ist weich, gut

durchfühlbar und zeigt nirgends eine besondere Resistenz. Der Urin ist klar und frei von Eiweiß und Zucker.

Die Inspektion des Anus zeigt eine aus ihm heraushängende Geschwulst von der Form und Größe eines Storcheies. Die im allgemeinen glatte Oberfläche ist zum Teil ulceriert und schmierig belegt, zum Teil sieht sie wie frisch epidermisiert aus. Vereinzelte Haare ragen aus der Geschwulst hervor; sie setzt sich mit einem Stiel in den Mastdarm hinein fort.

20. Dezember. Es wird eine Untersuchung in Äthernarkose vorgenommen. Die Exploration vom Rectum her zeigt den Stiel der Geschwulst in etwa Fingerdicke nach rechts oben hinten verlaufend; er scheint vom Kreuzbein herzukommen, ist über einen Finger lang, etwa fingerbreit, von ziemlich glatter Oberfläche. Etwa 4 cm oberhalb des Anus findet man in dem Stiel eine härtere Stelle, die sich wie eine Kalkeinlagerung oder Knochen anfühlt. Der Stiel verliert sich erst in der Promontoriumgegend.

Bei bimanueller Untersuchung erweist sich die ganze rechte Douglaspartie durch harte schwielige Massen ausgefüllt, die mit den rechtsseitigen Adnexen so innig verbunden zu sein scheinen, daß sich einzelne Teile nicht unterscheiden lassen. Der etwas sinistrovertierte Uterus steht in inniger Verbindung mit den beschriebenen Massen. Das linke Ovarium ist nicht zu fühlen. Der Uterus ist in seiner Beweglichkeit stark beschränkt.

Die vaginale Untersuchung ergibt im obersten Abschnitte der Scheide eine Striktur, dahinter eine ampullenartige Erweiterung. Einzelne Teile rechts vom Uterus lassen sich nicht gesondert palpieren, und das linke Ovarium ist auch jetzt nicht zu fühlen. Bei Zug am Tumor bewegt sich die ganze schwielige Masse samt Uterus mit. Am festesten fixiert erscheint der Stiel des Tumors nahe dem Os sacrum.

24. Dezember. Pat. hat inzwischen abgeführt, seit 2 Tagen gestopft und ist durch Sitzbäder und reichliche feuchte Umschläge zur Operation vorbereitet.

Operation: In Seitenlage erfolgt ein ca. 10 cm langer hinterer Raphe-Schnitt unter Schonung des Sphincter ani.

Das Steißbein wird reseziert, und um noch mehr Platz zu bekommen, wird der unterste Sakralwirbel quer abgemeißelt. Stumpfe Freilegung des Stieles mit der entsprechenden Mastdarmpartie, welche vom Kreuzbeinstumpf gelockert wird. Dabei wird unabsichtlich der Douglas eröffnet. Da dies nun einmal geschehen ist, so wird die Rißstelle auf 4—5 cm erweitert, um bessere Übersicht zu gewinnen. Man bekommt so die beiderseitigen Adnexe zur Ansicht, die z. T. mit einander verwachsen sind. Das rechte Ovarium, bezüglich eine kleinere Cyste desselben, setzt sich in den Stiel fort, der das Rectum perforiert hat. Die rechtsseitigen Adnexe werden nach Lösung der Verklebungen und Verwachsungen ligiert und abgetragen. Die Peritonealöffnung wird temporär tamponiert. Jetzt wird die hintre Mastdarmwand etwa 5 cm oberhalb des Sphincter in Ausdehnung von 4 cm quer gespalten. Der vor der Analöffnung liegende Tumor wird ins Rectum reponiert, durch die Operationsöffnung ausgestülpt und abgetragen. Der Douglas wird bis auf eine Öffnung für die Jodoformgaze-Tamponade vernäht. Das Rectum wird mit einer innern Katgut- und einer äußern Seitennahtreihe wieder verschlossen; auf die Nahtstelle bezüglich Wunde, die ganz offen bleibt, kommt ein zweiter Jodoformgaze-Tampon.

Die Blutung war im ganzen sehr gering; die zurückgelassenen linksseitigen Adnexe waren allem Anscheine nach völlig gesund.

An den nächsten beiden Tagen werden dreimal täglich 10 Tropfen Opiumtinktur verabfolgt. Das Allgemeinbefinden ist sehr gut. Der Verband wird täglich gewechselt.

27. Dezember. Die Verbandstoffe sind leicht serös durchtränkt.

31. Dezember. Der äußere Tampon wird entfernt; der Douglastampon wird gelockert.

Am 4. Januar 1907 erfolgt der erste Stuhlgang.

5. Januar. Der Douglastampon steckt beim Verbandwechsel noch fest.

25. Januar. Die Pat., die seit der Operation keinerlei bemerkenswerte Temperatursteigerung hatte, zeigt am Abend

39,4°. Der Temperaturanstieg erklärt sich mit einer Angina follicularis.

31. Januar. Die Angina ist völlig abgelaufen. Die Wunde ist bis auf einen schmalen Granulationsstreifen im übrigen geheilt. Das Allgemeinbefinden ist sehr gut. — Auf Wunsch wird die Pat. in weitre ärztliche Behandlung nach G. entlassen.

Die Heilung der kleinen Granulationstelle ist nach Aussage des behandelnden Arztes glatt vonstatten gegangen. Die Pat., die sich, wenn auch langsam, gut erholte, schied am 19. Februar 1907 ganz aus der ärztlichen Behandlung und trat nicht lange danach wieder in einen Dienst.

Sie gibt jetzt noch an: die Periode sei gleich nach der Operation 3 Monate über die erwartete Zeit hinweg ausgeblieben, seitdem aber sei sie wieder, auch jetzt noch, regelmäßig und wie vordem; die Operationstelle verursache nur auf Druck, bei schweren Arbeiten und bei schnellem Gehen Schmerzen; im allgemeinen fühle sie sich jetzt — fast 2 Jahre nach der Operation — wohl, nur sei sie „noch sehr blutarm" und habe zeitweise geringe Schmerzen im Unterleibe und im linken Unterschenkel; Beschwerden beim Stuhlgang habe sie nie wieder gehabt.

Einer Aufforderung zur Nachuntersuchung hat Pat. bisher leider nicht Folge geleistet.

Das Präparat soll zunächst, wie es durch die Operation gewonnen wurde,

Makroskopisch

beschrieben werden. Seinerzeit ist es ungefähr in der Mitte längs durchschnitten und seither in 95%igem Alkohol aufbewahrt worden. Beide Teile wieder zu dem ursprünglichen Ganzen zusammengefügt, besteht der Tumor wiederum aus zwei ungleich großen Partien, der eigentlichen plump-birnförmigen, jetzt enteneigroßen (6,5 : 4,5 : 4,5 cm) Geschwulst und einem unregelmäßig geformten, im ganzen etwa kegelförmigen (ca. 4,5 : 3,0 : 2,5 cm) Teil, von dem der eigentliche Tumor ausgegangen zu sein scheint; beide sind mit einander durch eine 1 cm breite, 0,5 cm dicke, kaum 1 cm

lange Brücke, die vielleicht als eigentlicher Stiel anzusehen ist, verbunden.

Der birnförmige Tumor selbst zeigt auf dem größten Teil seiner Oberfläche, die durch zahllose kleinste, narbenähnliche Eindrücke überall wie gestanzt erscheint, gleiche hellgraue Färbung, die aber an einer Stelle, wo von der Brücke ab ein 5 cm langer, ca. 1 cm hoher, heller gefärbter Wulst herabzieht, unterbrochen wird; die hellere Farbe des Wulstes setzt sich noch etwas auf seine nächste Umgebung fort, grenzt sich dann aber scharf ab. Der Wulst zeigt auf der einen Seite an seinem Rande spärlich, z. T. einzeln, z. T. zu je 2—4 zusammen stehende, bis zu 2 cm lange, dunkle Haare; der Wulst selbst ist völlig unbehaart, ebenso alle andern Teile des ganzen Präparates. Die Konsistenz des Tumors ist überall nahezu gleichmäßig fest-gummiartig; nur in der Mitte, etwas mehr dem Wulste zu, fühlt man eine auffallend harte Stelle durch.

Die Oberfläche des kleineren, kegelförmigen Teils des Präparates ist, besonders auf der einen Seite, die kraterähnlich aussieht, sehr unregelmäßig gefältelt, durchfurcht, z. T. tief zerklüftet und bietet im ganzen das Aussehen von Fimbrien, die mit dem Ovarium sehr fest verklebt sind. Aus einer Furche am Kraterrande ragt ein 1 cm langes, keulenförmiges Gebilde von dunkelbraunroter Farbe (Polyp?) hervor. Die Konsistenz des Kegels ist bis auf eine etwas härtere Stelle mehr nach der Brücke zu, ebenso wie diese selbst überall ziemlich derb und fast völlig unelastisch.

Auf dem derzeit gemachten, ziemlich durch die Mitte geführten Schnitt stellen sich die einzelnen Tumorpartien folgendermaßen dar: Die Umrandung der Schnittfläche zeigt im großen und ganzen eine 1—2 mm breite, bräunlichgraue, nach innen zu sich deutlich abhebende Färbung; nur am kegelförmigen Teile, und zwar nächst dem im Schnitt getroffenen kraterartigen Rande, geht sie mählich ins Mattgraue über. Der übrige Teil der kegelförmigen Partie sieht grau-grünlich aus; er läßt an einer Stelle eine mit Fett und Kalkbröckeln gefüllte, ovale, gut erbsengroße Cyste erkennen, um die herum in ca. 0,5 cm Breite konzentrisch angeordnete,

leicht mit dem bloßen Auge erkennbare, dichte, recht derbe Gewebzüge laufen. Letztere streben nach der Brücke hin zusammen, durchziehen sie in der gleichen Breite und umschließen in ihr wiederum eine etwas kleinere Cyste; dann strahlen sie z. T. nach der Peripherie des Haupttumors aus, z. T. aber setzen sie sich, wegen ihrer grau-grünlichen Farbe leicht zu verfolgen, bis zum untersten Teile des Tumors fort, umschließen erst noch mit äußerst derben Zügen eine dritte klein-erbsengroße Cyste und ein quer getroffenes Knochenstückchen und verlieren sich dann fächerartig zum untersten Ende der Peripherie hin. Die zwischen diesen derben Gewebzügen und dem deutlich markierten Randstreifen des eigentlichen Tumors liegenden Flächen haben ein hellgelbliches Aussehen und sind auffallend weicher als alle übrigen Teile der Geschwulst.

Der im Schnitt durch den birnförmigen Teil der Geschwulst getroffene Knochen wird aus beiden Teilen völlig herauspräpariert und kann wieder zu seiner ursprünglichen Form zusammengefügt werden. Im ganzen zeigt er die Form eines länglichen S, dessen beide Krümmungen in 2 Ebenen liegen. Er ist durchweg rundlich, nur in der Mitte etwas abgeflacht; seine Länge beträgt 2,5 cm, und die freien Enden, die leicht kolbig verdickt sind, halten ca. 8 mm im Dickendurchmesser. Die im allgemeinen ziemlich glatte Oberfläche weist einige sehr flache Furchen ohne besondere Anordnung auf und 4 kleine abgerundete, z. T. kurz gestielte, in allen Dimensionen nur 2—3 mm messende Auswüchse, die den verschiedensten Teilen des Knochens aufsitzen und sämtlich nach verschiedenen Richtungen hin hervorragen.

Auf dem Dünnschliff sieht man fast ausschließlich mäßig dicke Substantia compacta am Rande, die sich in etwas geringerer Mächtigkeit durch das ganze Innere fortsetzt, sodaß keine eigentliche Spongiosa ausgebildet erscheint; im Knocheninnern sind zahlreiche, aber nur sehr enge Lumina; Knochenkörperchen wurden nicht sicher identifiziert.

Nur mit Zuhilfenahme einiger Phantasie ist das ganze Knochengebilde mit der Hälfte einer Mandibula vergleichbar: 2 der Hervorragungen an einem der kolbigen freien Enden würde man dann wohl als mißgestalteten Proc. coronoideus resp. als schwach ausgebildete Lingula ansehen können, die andern beiden, dem Mittelstück aufsitzenden, möchte man dann als Zähnchen auffassen. Indessen die verschiedene Wachstumsrichtung der letzten beiden Knochendornen, ihre und der andern Hervorragungen gleichartige Konsistenz mit dem Knochen und die Tatsachen, daß eine Art von Alveolen gänzlich vermißt wird und daß diese kleinen Gebilde, wie auch der ganze Knochen, gleichmäßig mit derbem, mikroskopisch sich als gut ausgebildetes Periost ausweisendem Gewebe unterschiedslos überzogen sind — auch mehrere tiefgehende Poren sind mit periostähnlichem Gewebe ausgekleidet — lassen diese Deutung nicht zu. Es handelt sich eben um eine ganz zufällige Knochenform mit Exostosenbildung.

Mikroskopisch

wurden untersucht:

Vom kegelförmigen Teil ein größeres Stück

a) das zwischen dem Krater- und dem Lumenrande der bereits bei der makroskopischen Beschreibung erwähnten, mit Kalkbröckeln gefüllten Cyste ausgehoben wurde;

b) das im Durchschnitt dreieckähnliche Stück, das bei der Durchschneidung vom Kegel abgetrennt worden war, und zwar als Ganzes;

c) ein kleines Stückchen des größern Kegelteiles, welches der im Bilde nicht sichtbaren Stelle des Kegel-

mantels dort entnommen wurde, wo nahe der Brücke ein faltiges, locker aufliegendes Gewebe mit anscheinend zirkulär verlaufenden Zügen vermuten lassen konnte, daß hier ein zurückgebliebenes Stückchen Ligament oder umgeschlagene Rectumschleimhaut nach der Perforation des Tumors noch haften blieb; von der Stelle der Brücke ein größeres Stück,

d) das außer der ganzen Brückenfläche selbst auch noch einen kleinen Teil der Kegelspitze und etwas von dem hier beginnenden eigentlichen Tumor in sich faßt; vom Haupttumor zwei größere Segmente,

e) aus dem helleren Wulst und

f) ein Segment aus dem untersten Teile der Geschwulst, mit den kleinen narbenähnlichen Einziehungen.

Außer dem Präparate c, das senkrecht zur Hauptschnittfläche ausgehoben und geschnitten wurde, sind alle Tumorteilchen parallel zur großen Schnittfläche mikrotomiert. Die Präparate wurden in Paraffin eingebettet, die Schnitte mit Haematoxylin und Eosin gefärbt und in Kanadabalsam eingebettet.

Die Grundsubstanz des Stückes

a) bildet ein ungemein kernreiches fibrilläres Bindegewebe, das von zahlreichen größern und kleinern, mit Endothel ausgekleideten Lymphspalten durchsetzt ist und durchgehends kleine, spindelige Kerne zeigt; doch sind auch größere, mehr rundliche und länglich-ovale Kerne in großer Zahl, zumal nach der Peripherie hin, vertreten. Die Faserrichtung ist im allgemeinen den Schnitträndern parallel; nach der Cyste zu divergieren sie und weisen in ihrer Nähe sehr dicht liegende runde Kerne auf von gleicher Größe wie sonst überall im Präparate, wo sie etwas verstreuter liegen. Die Randbekleidung hat nach der Peripherie zu ein vielschichtiges, mit sehr kleinen Kernen versehenes Plattenepithel, dem vielleicht noch eine abschließende Gewebschicht aufsaß; darauf deuten die Randzellen, die hier, gegenüber den sonst glatten Schnitten, unregelmäßig ausgefranzt sind. Auffallende kleine, größere und z. T. sehr ausgedehnte hyaline Flecken weisen sich durch ihre zu-

sammengeballten, geschlängelten Streifchen mit den wenigen spindeligen Kernen an den Streifenrändern und durch den nicht zu verkennenden andern Farbenton der hyalinen Substanz als Corpora fibrosa aus. Der kraterartige Rand zeigt in den Schnitten eine etwas andre Zellbegrenzung wie die Peripherie des Kegels. Auch hier handelt es sich um ein abgeplattetes Epithel, allerdings in nur 2—3 Lagen, dessen einzelne Zellen aber, besonders ganz am Rande, mehr kubische Form und größere Kerne aufweisen, sodaß sie wohl für das Keimepithel des Ovariums angesehen werden können. Größere Gefäße finden sich in diesem Teile nur wenige; doch deuten ausgedehntere Teleangiektasien an mehreren Stellen auf eine starke Durchblutung dieser Partie hin. — Bemerkenswerter Weise wurden weder sichere Primordialfollikel gefunden, noch konnten Graafsche Follikel in einem dieser Schnitte unzweideutig konstatiert werden. — Der in diesen Schnitten auch getroffene keulenförmige Polyp trägt sehr dünnes, kernarmes Plattenepithel. Ungemein zahlreiche, leuchtend hellrot gefärbte Blutkörperchen füllen die mit länglichen Kernen weniger dicht als sonst im ganzen Präparat, wo äußerst kernreiche Zellen dicht zusammenliegen, übersäeten Zwischenräume der Bindegewebzüge, zumal nach der äußersten Peripherie zu, wo sie zahlreich frei in den weit ausgebuchteten Gewebspalten sichtbar sind.

Im Stücke **b.** wurde als Grundsubstanz ebenfalls außerordentlich kernreiches Bindegewebe gefunden, das gleich dem in a. eine besondere Anordnung zeigt. Es ist fast überall gleichmäßig fest gefügt, und seine Fasern streben im allgemeinen nach der Spitze des dreieckigen Stückes, also nach der Brücke hin, zusammen. An einigen Stellen werden die Fasern abgelenkt und zu einer Art von Trabekeln zusammengeführt, die nach dem Rande zu ziehen und sich hier fächerartig wieder zerstreuen. Auch hier zahlreiche Corpora fibrosa, die an einer Stelle in mehreren Präparaten so sehr ausgedehnt sind, daß sie hier allenfalls auch aufgefaßt werden könnten als Stellen einer allgemeinen hyalinen Degeneration, die von den kleinen Gefäßen, die gerade hinen dicht anliegen, ausgegangen wäre. (Indessen hat auch

hier die Annahme, daß es sich an dieser Stelle um nichts andres als ein sehr großes wirkliches Corpus fibrosum handelt, mehr Wahrscheinlichkeit für sich: mannigfach geschlängelte und durcheinander gewundene, hyaline, schmale Streifen mit spärlichen kleineren, länglichen Kernchen am Rande; von der Umgebung allseitig durch derbere Bindegewebzüge geschieden.) Es finden sich auch hier wieder sehr reichliche Teleangiektasien z. T. mit zahlreichen Blutkörperchen strotzend gefüllt. Inmitten des Präparates verlaufen mehrere Arterien und einige Gefäße mit dünneren Wandungen, mehr nach der Peripherie zu viele kapillare Arterien. Der Rand zeigt der Hauptsache nach ein mehrschichtiges Plattenepithel mit sehr flachen Zellen und kleinen Kernen, das in beachtenswerter Weise auf der einen Seite der Präparate ganz allmählich in ein mehr rundzelliges, großkerniges, vielschichtiges Pflasterepithel übergeht, welches nach der Brücke hin sich schließlich zu ca. 30 Lagen verdickt, hier viele polynucleäre Zellen zeigt und sich nach dem Innern zu mit einer noch etwas schwach ausgeprägten Bildung von Papillen abgrenzt. Diese Leisten werden deutlicher und tiefer, je näher sie nach der Brücke zu liegen, wo schließlich noch an der Peripherie eine dünne Auflagerung mattgrauer Zellen auf eine beginnende Verhornung deutet. An dieser beschriebenen Übergangstellung zeigt der innere Bau nur geringe Abweichungen; die größern Gefäße werden hier seltener, die Teleangiektasien aber sehr viel ausgedehnter. Hier finden sich unweit vom Rande viele langgezogene, weite, endothelbekleidete Lymphräume; das Bindegewebe liegt hier in etwas dichteren Zügen, unterbricht aber keineswegs seine Richtung. — Drüsige Elemente wurden hier noch nicht gefunden.

Die dem Stücke **c.** entnommenen zahlreichen Präparate zeigen sämtlich, etwa auf der Hälfte des Randes, das bisher meist vertretene, mehrschichtige, kleinkernige, sehr niedrige Plattenepithel, das sich auf fächerartig angeordnete Bindegewebsbälkchen lehnt; mit letzeren zusammen ziehen zahllose Teleangiektasien. An der andern Randhälfte fehlt ein Epithel. Diese makroskopisch als ein stark gefälteltes,

locker aufliegendes Gewebe mit zirkulären Fasern imponierende Randstelle unterscheidet sich nur wenig von der bindegewebigen Grundsubstanz der bis jetzt beschriebenen Stückchen; das Bindegewebe ist hier in weiter Ausdehnung aufgelockert und liegt nach den Randpartien zu in vielen flachen Falten. Diese ganze, des Epithels entkleidete, aufgefaserte Bindegewebspartie ist von sehr zahlreichen dickwandigen, meistenteils mit roten Blutkörperchen gefüllten Gefäßen durchzogen und läßt z. T. die Gewebsfibrillen von zahllosen Blutkörperchen weit auseinander gedrängt erkennen. Die Faserrichtung indessen ist dadurch im ganzen nicht gestört. Einige Corpora fibrosa wurden auch hier festgestellt.

d. Die stark gekrümmte Brücke bietet mehrere interessante histologisch - morphologische Besonderheiten. — Schon makroskopisch sieht man bei durchfallendem Lichte in diesen Schnitten den viel mehr lockeren, teils cystisch erscheinenden Bau dieses Teiles. Am Übergang vom Kegel zur Brücke erkennt man, ungefähr auf der Mittellinie nacheinander erst ein größeres hyalines Körperchen, dann eine ca. 2—3 mm im Durchmesser haltende, sehr wenig gefüllte Cyste und schließlich ein sehr unregelmäßiges, vielbuchtiges Lumen, das mit seinen kleineren und größeren z. T. sehr langen, schmalen Einkerbungen der Spitze des eigentlichen Tumors zugerechnet werden muß; diese Teile werden mikroskopisch noch näher analysiert. — Der nach außen konvexe Brückenrand, der in Fortsetzung dieses Präparates auch den ulcerierten helleren Wulst (vergl. e) umgrenzt, trägt im ganzen kein eigentliches Plattenepithel mehr; nur einige Stellen haben noch 2 Schichten platter, ziemlich langer Zellen mit kleinen länglichen Kernen; unmittelbar darunter und noch weiter einwärts finden sich massenhaft dicht gedrängt und völlig regellos nebeneinander liegende Konglomerate von Blutkörperchen zwischen den wiederum die Grundsubstanz ausmachenden Bindegewebssträngen; an zwei Stellen, nahe dem nach außen konvexen Rande, sieht man in mehreren Schnitten ausgedehnte, unscharf umgrenzte Flächen mit dicht aneinander liegenden roten Blutkörperchen in so großer Menge, daß die dazwischen verlaufenden Binde-

gewebsfasern kaum noch durchzukennen sind. Ungefähr in der Mitte der Schnitte sind die Bindegewebsfasern, zumal wo sie die genannte Cyste und das erwähnte eigentümliche Lumen umziehen, etwas dichter gefügt und gefäßärmer als nach beiden Seiten der Brückenränder hin, wo man auf Gefäße und endothelumkleidete Lymphspalten von verschiedener Form und Größe trifft. Die Faserrichtung der Bindegewebstränge ist parallel zu den Rändern. — Die Epithelbekleidung auf dem nach außen zu konkaven Rande der Brückenkrümmung ist, soweit es sich noch um den Rand des Kegels handelt, dieselbe wie am bereits beschriebenen nach außen konvexen Krümmungsrand. Nach der eigentlichen Brücke zu aber, etwa inmitten der Konkavität, geht sie ziemlich schnell in ein großzelliges Plattenepithel mit großen, runden Kernen über, von denen man an einigen Stellen, wo tiefgehende, gut ausgebildete Zapfen sind, 30—40 Lagen übereinander zählen kann; z. T. sind hier die obersten Lagen verhornt. In der Tiefe werden an diesen Stellen vereinzelte Knäueldrüsen erkannt, die nahe der noch weiter innen beginnenden Fettschicht liegen und einen nach der Peripherie zu verlaufenden Ausführungsgang haben (Schweißdrüsen). Tastkörperchen wurden nicht gefunden. — Nach der Kegelspitze zu liegende, nur noch vereinzelte hyaline Körper sind wieder als Corpora fibrosa zu deuten. — Die schon mehr der eigentlichen Brücke angehörende größere Cyste hat als Inhalt wenig detritusähnliche Massen, in die stark gequollen aussehende, große, runde Zellen mit intensiv blau gefärbten Kernen eingestreut sind. Die Cyste, die nur sehr wenig angefüllt ist und die einem kleinen Atherom ähnlich sieht, trägt ein einschichtiges, abgeplattetes Epithel, auf dem Flimmern in keinem Präparate nachgewiesen werden können. In nächster Nähe dieser makroskopisch schon sichtbaren Cyste liegen noch 2—3 weit kleinere Cysten, die gleichartigen Inhalt, jedoch eine noch plattere Epithelauskleidung haben. — An diese Cysten, die meist noch den eigentlichen Brückenteil einnehmen, schließt sich das scheinbar schon dem Tumor angehörende eigentümlich sternartige Lumengebilde, dessen Buchten-

enden in einem der Schnitte bis zu ca. 3—4 mm von einander entfernt liegen. Das ganze Lumen ist mit einem hohen, einschichtigen, wohlausgebildeten, flimmerbesezten Zylinderepithel ausgekleidet, das rundliche, große Kerne aufweist; Becherzellen sind nirgends gefunden worden. Das Lumen hatte nur einige abgestoßene Flimmern als Inhalt. Die Verlaufsrichtung dieses Lumen, das durchweg annähernd im Querschnitt getroffen wurde, war nicht zu bestimmen. Das direkt an das Zylinderepithel grenzende Gewebe zeigt wenig Abweichungen von der allgemeinen Grundsubstanz; es ist bedeutend kernreicher und hat anscheinend keine größeren Gefäße. Eine ausgebildete Schleimhaut aber findet man nach dem Lumen zu nirgends; eine Ringmuskulatur fehlt völlig, überhaupt sind hier Muskelfasern nirgends zu finden gewesen. — Zwischen der größeren Cyste und diesem eben beschriebenen Lumen sieht man ein Bündel bienenwabenähnlich zusammengeballter Zellen, die in ihrer Größe und Struktur sonst nirgends mehr aufgefunden wurden und die auf den ersten Blick hin vielleicht für Knorpelzellen gehalten werden könnten.

Schnitte aus dem Stücke **e.** des helleren Wulstes tragen das schon an der Brücke gefundene großzellige, vielschichtige Plattenepithel, das aber hier noch bedeutend längere Zapfen in die Tiefe sendet; stellenweise sieht man deutlich abgesetzte Auflagerungen von verhorntem Epithel, anderswo wieder kleinere, flachere und tiefere Epitheldefekte. In mäßiger Dicke läuft parallel dem Rande eine nicht sehr fest gefügte Schicht von Bindegewebzügen, die überall, ganz besonders unmittelbar unter dem Epithel eine dichte kleinzellige Infiltration — hier fehlt jede Andeutung von Follikelbildung — und zahlreiche, meist kleine Gefäße, auch einige Drüsen zeigt. Letztere sind von verschiedenartigem Bau: die nahe dem Epithel gefundenen sackartigen Anhänge von Haarbälgen, Talgdrüsen, und weit tiefer gelegene knäuelartige, Schweißdrüsen. In der Zone der letzteren wird das Bindegewebe lockerer und umspinnt in nach innen zu allmählich größer werdenden Maschen zahllose Fett-Träubchen. Einige wenige Haarwurzeln werden gefunden, in ihrer Nähe

auch Streifen glatter Muskelfasern mit den charakteristischen langen, stäbchenförmigen Kernen.

f. Das Stück aus dem untersten Teile des Tumors hat nur an einer kleinen Stelle noch deutlich erkennbares zapfenbildendes, großzelliges Plattenepithel; überall anderswo am Rande zeugen nur noch geringe, etwas in die Tiefe gedrängte kleine Zellkomplexe von der früheren allgemeinen Bedeckung mit demselben, oben erwähnten Plattenepithel; man hat es hier mit frischem Granulationsgewebe zu tun, und die von Epithel entblößten Stellen erscheinen besonders stark entzündlich infiltriert. Unter diesem entzündlichen Randstreifen zieht teils das, in den andern Stücken die Grundsubstanz ausmachende, aber nicht mehr so fest wie dort gefügte, fibrilläre Bindegewebe, teils weit mehr noch aufgelockertes ebensolches Gewebe, das weiter in der Tiefe in das hier die Hauptmasse ausmachende Fettgewebe übergeht. Letzteres wird nur von wenigen, von den peripheren Partien her eindringenden und nach der Tiefe zu sich verjüngenden, reichlich Gefäße führenden, derben Bindegewebstreifen durchzogen. Zwischen dem Fettgewebe und dem seiner Faserrichtung nach der Peripherie parallel ziehenden, lockeren Bindegewebe liegen, in allen Schnitten sichtbar, zahlreiche Knäueldrüsen, sehr viele Nerven mit den deutlichen Kernen der Schwannschen Scheide in bindegewebiger Umkleidung und schließlich noch, in verschiedenster Entfernung vom Rande, kürzere und längere, teils schmale, teils recht breite Streifen von glatten Muskelfasern, deren Faserverlauf nur in einem größern Teile der Streifen zur Peripherie parallel ist; andre Bündel ziehen regellos durcheinander. Sehr vereinzelt gefundene Haare bleiben noch zu erwähnen; Talgdrüsen sind hier nirgends angetroffen worden.

Mikroskopisch erweist sich demnach auch dieser Tumor als hauptsächlich aus Produkten zweier Keimblätter, des Ektoderms und Mesoderms, zusammengesetzt, wenngleich die Reichhaltigkeit, in der beide, besonders das Ektoderm, vertreten sind, diesen Tumor

bei weitem komplizierter aufgebaut erscheinen läßt als im ersten Falle. Embryonale Gewebe fehlen auch hier völlig. — Das unter d beschriebene Lumengebilde mit seinem hohen, flimmerbesetzten Cylinderepithel läßt sich nicht sicher als Abkömmling vom Ektoderm oder Mesoderm deuten; eher könnte man es als entodermales Gebilde ansprechen, wenngleich ihm ausgesprochene Characteristica der epithelialen Drüsen des Darmes fehlen. Der unter d zuletzt beschriebene Zellkomplex ist nicht als Knorpel anzusehen; schon die relativ scharfe Abgrenzung jeder der einzelnen Zellen, sowie das Fehlen eines allmählichen Übergehens in das benachbarte Bindegewebe sprechen ohne weiteres dagegen. Am meisten sind diese Zellen mit ihrem großen Kern und dem gleichmäßig mit Eosin gefärbten Protoplasma vielleicht dem Lebergewebe eines Neugeborenen vergleichbar. Bei dieser Annahme würde es sich hier also um einen aus Gebilden aller drei Keimblätter zusammengesetzten Tumor handeln, den man analog dem ersten Falle nennen müßte: Blastoma disontogeneticum triphyllicum.

Herrn Professor Schwalbe, der mir in liebenswürdiger Weise bei der Durchsicht der mikroskopischen Präparate behülflich war, möchte ich auch an dieser Stelle meinen besten Dank sagen.

Eine Sammlung von bereits bekannten Fällen über Perforationen der untersten Darmabschnitte durch sog. Dermoidcysten, die von den Ovarien ausgingen,

mag hier in kurzer Skizze Platz finden. Wenn die Aufstellung auch noch keinen Anspruch auf Vollständigkeit erheben kann, so mag sie doch die Übersicht über das für die beiden neuen Fälle hauptsächlichst herangezogene Vergleichsmaterial erleichtern.

1. Askanazy[1]). Altersangabe fehlt. Fr. entleerte glasigen Schleim aus dem Mastdarm; Darmstörungen deuteten auf Beckentumor (Exsudat?). Im untersuchten Schleim ein Krümelchen aus verhornten Epithelien und Haaren. Dermoid? — Später bei Sektion eines Falles von Peritonitis von Ask. die frühere Pat. identifiziert und die Diagnose gesichert: — Ins Rectum perforierte Dermoidcyste des Ovariums.

2. Barker[2]) (1873). Von Van Duyse cit. und angeblich seinem Falle ähnlich (cf. 8). Nach De Quervain — „Mastdarmdermoid".

3. Baylac[3]). „Un cas de kyste dermoide de l'ovaire, ouvert dans l'intestine; mort sans operation." — Orig. resp. Ref. nicht zugänglich.

4. Börninger[4]). Keine Altersangabe. Abgang von eiterähnlichen Massen und von Haaren aus dem Rectum. Perforationstelle an der hinteren Mastdarmwand. Fall wurde Sänger[29]) gesprächsweise mitgeteilt; cit. von De Quervain[26]) als — perforierte retrorectale Dermoidcyste; wahrscheinlich v. Ovar. ausgegangen.

5. Brosin[5]). 22j. Fr. 5 Wochen p. part. bei starken Schmerzen Blutungen ex ano. In Narkose manuell-rectal gefühlte Cyste mit den Fingernägeln angerissen: viel Eiter und viele Haare. $^1/_2$ Jahr später neuer Rectalschmerz, Koprostase; galvanokaustisch aus dem Rectum entfernt ein faustgroßer, anscheinend von der früheren Cyste ausgegangener — dermoider, das Rectum perforierender Tumor. — Ovarieller Ursprung?

6. Ciniselli[6]) (1834). Ca. 22j. Fr. 1 Abortus im 20. Jahre; 1 ausgetragenes Kind. Erkrankt an „Unterleibentzündung"; nach einigen Monaten vermehrter Harndrang, es

steigt (während Laktation) über das Schambein eine wachsende Geschwulst auf und „senkt sich in die Tiefe". $1^1/_2$ Jahre später Gravidität: Blässe, Schlaflosigkeit, Appetitmangel, Abmagerung, andauerndes Fieber, Schmerzen im ganzen Unterleibe. Nach ca. 4 Monaten Gebäranstalt in Pavia aufgesucht. Scheidenbefund während des Kreissens: kindl. Kopf über der Symphyse; das kleine Becken von teigartiger schmerzhafter Geschwulst „ausgefüllt". Rectal an der vorderen Wand Tumor gefühlt, der die Kreuzbeinhöhlung einnimmt. Überaus schwieriger Partus: ausgetragenes totes Kind. 10 Tage post part. „heftige Metroperitonitis"; 14 Tage p. part. exitus. Rectovesicalfistel. Sektionsbericht: — In Rectum und Blase perforierte Dermoidcyste des rechten Ovariums.

7. Danzel[7]). 25j. Frl. seit ihrem 11. Jahre sonst nichts zu klagen, als über „dicken, mehrere Zoll langen, haarigen Auswuchs aus dem After", der sie „in der Defäkation und Reinlichkeit geniert". Haare riß Pat. sich zeitweise aus. D. fand zuerst keine Haare; 4 Wochen später: „fingerdicker, bräunlicher Schwanz von Haaren am After und $2^1/_2$ Zoll oberhalb der Analöffnung, an der vorderen Rectalwand, ziemlich bewegliche Geschwulst von Klein-Apfelgröße. Mit gekrümmter Schere ausgeschnitten". $^1/_4$ Jahr p. op. exitus an Pelveoperitonitis. Sektion: hinter dem a. Mastdarm angelöteten Uterus offene Kommunikation mit dem Rectum. — Sänger[29]) meint: Tumor, ursprünglich im Beckenbindegewebe, perfor. das Rektum und stülpte sich dann um. — De Quervain[26]) hält ovariellen Ursprung für möglich. — Nach genauerer Untersuchung von Martini[21]) Tumor mehr teratoid. — Teratoides Dermoid des Ovariums mit Perforation in Rectum und Uterus.

8. Van Duyse[8]). 32 j. Fr. 3 normal. partus; keinerlei Beschwerden bisher. 4. para: kindl. Kopf trat nicht durch das kleine Becken; bei Digitaluntersuchung gestielter Tumor an der Rectumwand „zufällig" entdeckt. Beim Durchschneiden des Kopfes Tumor mit Stiel spontan von der Darmwand gelöst, ohne Blutung. Einige Tage etwas Eiter im Stuhl. Heilung. Sehr complic. gebauter Tumor. — „Kyste

dermoide (teratoide) . . . . expulsé par le rectum . . . .“ Wahrscheinlich vom Ovarium ausgegangen.

9. Gelström[9]). 24 j. Fr. Beim 2. partus trat vor den Anus (d. h. Damm fehlte wahrscheinlich seit dem 1. partus völlig) Geschwulst; 3 Tage später ohne Beschwerden spontan zurückgegangen (Prolapsus recti?). Partus 3. ohne Bes. Beim 4. partus fiel 3—4 Zoll langer, flaschenförmiger Tumor per anum heraus und lag 7 Tg vor. Trotz eigenartiger Behandlung glatte Heilung. 4 Wochen p. op. 2-Frankstück große Narbe an der vorderen Rectumwand. Keine Beschreibung des Tumors resp. des Stieles; Inhalt: Fett, Haar und Knochen. G. vermutet Perfor. aus Douglas ins Rectum und denkt sich folgenden „Mechanismus des Herganges“: adhäsive Entzündung zwischen Dermoid und Darmwand, wodurch letztere gelockert, + sehr starkem intraabdominellem Druck (Uterus gravid., Preßwehen, straffe Bauchdecken, „Fettmassen im Bauch“). — Nach Sänger[29]) erfolgte Perfor. des wahrscheinlich vom Ovarium ausgegangenen Tumors vom Beckenbindegewebe her. — Vorfall einer ins Rectum perforierten Dermoidcyste des Ovariums.

10. Grosse[10]). 36 j. Fr. bisher gesund, 9. normale partus, erkrankte intra gravidit. 10. an heftigen Schmerzen. Seit dem 6. Monat der Schwangerschaft auch Obstipation. Unter heftigen Preßwehen, statt Einstellung des Kopfes, Vortritt eines apfelgroßen Tumors aus der Analöffnung, der inzidiert Eiter und reisähnliche Massen entleerte; dann normaler partus. Später fortdauernde Obstipation und bei jedem Stuhlgang trat ein Haarbüschel aus dem After. Klinik zu Halle: hühnereigroßes, dicht behaartes Dermoid durch Resectio recti entfernt. Heilung. — Ins Rectum perforiertes Dermoid des Ovariums.

11. Holding-Bird[11]) (1894) als seinem Fall (cf. 8) ähnlich cit. von Van Duyse.

12. Hunt[12]) (1821) ebenso.

13. Janvrin[14]). 48 j. Fr. seit 10. Jahr menses, die bis vor 2 Jahren regelmäßig, dann wechselnd 2 wöchentlich bis 4 monatlich waren. Vor 25 Jahren partus ohne Bes., 2 Fehlgeburten, letzte vor 10 Jahren. Mehrere Jahre Kopf-

schmerzen; keine besonderen Schmerzen im Leibe. Vor 6 Jahren „she observed one day, while at stool, that a bundle of hairs protruded from the anus". Erst 3 Jahre später gelang es ihr, diese Haare auszuraufen. Als das Abdomen unter entzündlichen Erscheinungen stark anschwoll, Arzt konsultiert: an der vorderen Rectalwand polypöser Auswuchs mit ca. 6 cm langen Haaren. Laparotomie. Ovariotomie. Völlige Heilung. J. sagt über die Perforation: „My own idea is this, that the diverticulum was pushed through the anterior wall of the rectum, by a process of ulceration and absorption of that wall during the growth of the tumor, the diverticulum evidently being a portion of the dermoid tumor of the left ovary". — „Dermoid Cyst of both Ovaries. A Diverticulum from the one of the left Side includet within the Rectum."

14. Kroph[16]). 35 j. Fr. Menses ab 16. Jahre ohne Bes., 6 Partus ohne Bes., dann 4 Fehlgeburten im 2.—3. Monat; letzte in der 5. Woche; vor 7 Monaten Beschwerden: Abgeschlagenheit, Schwere und Völle im Bauch und hartnäckige Obstipation. Laparotomie: Dermoid (mit Kystom kombin.) hatte Darm an einer Stelle usuriert durch einen nach außen gewachsenen Zahn. Nahe dem Stiel eine sehr feste Verwachsung. — In den Darm perforierende Dermoidcyste des Ovariums.

15. Langenbuch[17]). 35 j. Fr. Dermoidcyste, durch ca. 9 Jahre zu enormer Größe gewachsen, perforierte ins Rectum, wurde infolgedessen wesentlich kleiner. Dann wieder 6 Jahre lang Wachstum bis zu außerordentlicher Größe. Laparotomie: Exstirpat.; nirgends besondere Adhäsionen. Inhalt: „Epithelsubstanz", Haare, Knochen mit Zähnen. — Ins Rectum perforierte „kolossale Dermoidcyste des Ovariums".

16. Lebert[18]): Millmann-Coley
17. „ Bouchacourt } cit. von Sänger[29]);

Originale nicht zur Verfügung. - Ins Rectum perforierte Dermoidcysten des Ovariums.

18. Lindquist[19]). 33j. Frl. bisher gesund, seit 3 Wochen bettlägerig wegen Unterleibschmerzen; angeblich kein Fieber. Klin. Befund: orangegroß., wenig bewegl., elast. Tumor oberh. des retrofl. Uterus; pflaumengr. Geschwulst neben d. r. Tubenecke. Entern. der Dermoidcyste, die allseitig z. T. sehr feste Adhärenzen hat; kl. Perforationsöffnung der Dermoidcyste mit d. Flex. sigmoidea. 3 Wochen p. op. noch Fieber u. starke Eiterung; dann fieberfreier Verlauf. — Dermoidcyste des l. Ovariums mit Perfor. der Flexura sigmoidea.

19. Port[24]). (1880) cit. v. Van Duyse; angeblich ähnlich Fall 8.

20. Pryor[25]). Keine Altersangabe. Anscheinend wenigst Symptome: kurze Zeit ante part. Tenesmus; „there had never been any attemps at abortion or any hemorrhage“: — „It had obstructed labour and appearing at the rectum by a pedicle, the latter had been snipped, its end retourning into the rectum.“ Pat. später gesund wiedergesehen worden. — „Ovarien Dermoid Cyst which had been expelled through the Rectum by a woman in labour“.

21 u. 22. Richardson[28]). Orig. od. Ref. nicht zur Hand. — Two cases of dermoid cyst of the ovary involving the large intestine.

23. Snyers[30]). 35j. Weib. 4 mühsame partus. Intra part. V. bei Anleg. der Zange gänseeigroßer Tumor in toto aus d. Rectum vorgetrieben; Stiel saß a. d. hint. Rectalwand. Unterbind. u. Abtragung. Nach anhaltend. stark. Eiterung aus d. Rectum Heilung. Nachuntersuchung: „Stielrest von einem sich verkleinernden Wulst umgeben.“ Inhalt: Haarbüschel, fettige Substanz, Knochen, Zähne.

Sänger[29]) rechnet auch diesen Fall zu den Beckenbindegewebsdermoiden. — Ins Rectum perforierte Dermoidcyste. Ovarielle Herkunft?

24. Unterberger[32]). 66 j. Fr. 1896 Schmerzanfälle i. d. r. Fossa iliaca bei leichtem Fieber. Resistenz i. d. r. Unterbauchgegend und nie mehr ausbleibende Schmerzen. 1905 Befinden erheblich schlechter; Leibesumfang und

Resistenz zunehmend. Probepunktion negativ. „Einige kleine auffallende Partikelchen“ per rectum abgegangen. Dezember 1905 spont. Ausstoßung eines Tumorteiles per rectum. Wegen Kachexie keine Operation. Exitus. Keine Sektion. Aufbau des ausgestoßenen Tumorteiles kompliziert, embryoid-teratoid. Klinische Diagnose war: Tumor des rechten Ovariums. — In den Darm perforierter teratoider Ovarialtumor.

25. Walls[34]). Alter im Ref. nicht angegeben. Intra part. durch vordere Rectalwand perforierte und aus dem Anus vorgetriebene Geschwulst. — Vorfall einer ins Rectum perforierten Dermoidcyste des Ovariums.

Die beiden neuen Beobachtungen sind, wie in ihrem klinischen Verlaufe, so auch in ihrem Ausgang durchaus von einander verschieden; ebenso lassen sich in der Zusammenstellung beim Vergleiche mit unsern beiden Fällen trennen die günstig verlaufenen von denen, die letal ausgingen. Den ersteren, denen von Askanazy, Baylac, Ciniselli, Danzel und Unterberger, bei denen eine tötlich ausgehende Peritonitis, Metroperitonitis, Pelveoperitonitis usw. die langjährigen, meist überaus heftigen Beschwerden beendeten, ist unsere erste Beobachtung am meisten vergleichbar. Allerdings, soweit nachweisbar, perforierte nur in dem einen Falle (6. Ciniselli) die Dermoidcyste, wie im ersten der beiden neuen Fälle, zwei Höhlen, das Rectum und auch die Blase. Bei den günstig ausgehenden Fällen, denen von Van Duyse, Gelström, Grosse, Pryor, Snyers und Walls, mit denen man mangels besserer Analoga unsre zweite Beobachtung in Parallele stellen möchte, fällt auf, daß sie alle erst während einer Geburt besondre, wenn auch im Vergleich zu

den andern relativ geringe Erscheinungen machten und daß jedesmal erst intra partum der Tumor und zwar in toto die Darmwand perforierte resp. aus dem Anus vortrat. In unserm zweiten Falle dagegen, wo doch der Tumor ebenfalls ganz und sogar mit seinen den Stiel bildenden Anhängen — Tube und Ovarium — durch den Mastdarm und aus dem After hervortrat, waren nicht so günstige Vorbedingungen zu Perforation vorhanden.

Das Zustandekommen der Perforation dieser Tumoren haben Gelström (cf. 9), Janvrin (cf. 13), Münch [22]) und andre an der Hand ihrer Beobachtungen zu erklären versucht. Sie alle kommen zu dem Resultat, daß die Durchbohrung durchweg mechanische Ursachen hat, die eine mehr oder weniger lokale Druckatrophie der entgegenstehenden Gewebe (Uterus-, Blasen-, Scheiden-, Darmwand etc.) bewirken. Diese Erklärung mag für unsre zweite Beobachtung und für die soeben zitierten Fälle von Van Duyse etc. (cf. S. 39), bei denen es sich um durchweg solide Tumoren handelt, genügen, wenn man als auslösendes Moment eine längere Zeit in gleicher Art auf den Tumor einwirkende Kraft setzt: Druck durch Raumbeschränkung wie bei Gravidität, bei Anspannung der Bauchpresse, bei stärkerer Füllung der Blase und ebenso des Darmes oder wie in unserm zweiten Falle bei dauernder starker Darmperistaltik + starkem Bauchpressendruck.

Anders erklärt sich das Zustandekommen der Perforation im ersten unserer beiden Fälle. Hier

handelt es sich um zwei zeitlich sicherlich weit auseinander liegende Durchbruchvorgänge. Schon im Kindesalter wurde die vordere Rectalwand perforiert von dem Tumorteile, der später operativ entfernt werden konnte und der weiter oben genau beschrieben wurde; hierfür sprechen besonders zwei Punkte der Anamnese, die im ca. 12. Jahre durchgemachte „Unterleibentzündung", die man wohl als Pelveoperitonitis aufzufassen hat, und der im ca. 14. Jahre bemerkte „Zopf aus dem Mastdarm". Erst viel später, vielleicht erst nach 20 Jahren, wurde die kleine Kommunikation zwischen Tumorhöhle und der Blase hergestellt, nämlich zur Zeit der eigentlichen, allmählich stetig zunehmenden Blasenbeschwerden; objektive Anhaltspunkte hierfür sind ein kleines Steinchen, das aus der Urethra abging und sich als inkrustiertes Haar erwies und die bald darauf digital palpierte, mit der Blase durch eine noch feine Öffnung kommunizierende Höhle (cf. S. 9). Das Zustandekommen und der Vorgang des Durchbruches sind hier bei der Rectum- und bei der Blasenperforation wieder verschieden.

Zunächst die Rectumperforation. Sie zu erklären ist unschwer, wenn man den Bau dieser Geschwulstart berücksichtigt und folgende Tatsachen festlegt: alle diese Tumoren, d. h. soweit sie cystisch und nicht reine solide Teratome sind, zeigen bekanntlich im Innern eine Stelle, die schlechthin mit „Zapfen", „Prominenz" oder „Wulst" bezeichnet worden ist; dieser Wulst, der fast immer behaart ist, hat weder eine stets

gleiche Lage, noch auch immer ein und dieselbe Form, sondern kann sich an den verschiedensten Wandstellen finden, ist in einem Falle flach, ein andermal kugelig etc.; dem Wulste, was ebenfalls feststeht, ist eine ungleich größere Wachstumstendenz und Wachstumsenergie eigen als den übrigen Teilen des Tumors.

In unserm Falle saß der kleine etwa kugelige oder kegelartige Wulst nächst der Stelle, die nach den allmählich mehr und mehr ausgebildeten Verklebungen und Verwachsungen zwischen Tumor und den Beckenorganen und insbesondere dem Rectum, letzterem am ehesten nahe kam. Seine Hauptachse und -Wachstumsrichtung war nicht der Höhlenmitte, sondern einer seiner Basis benachbarten Wandstelle zugekehrt. Diese Wandpartie wurde durch das ständige Andrängen des wachsenden Wulstes entweder atrophisch oder entzündlich und nekrotisch, und so perforierte — in unserm Falle unter entzündlichen Erscheinungen — ein Teil des Wulstes an dieser Stelle Tumor- und Rectumwand; Form, Lage und Wachstumsrichtung des Wulstes waren prädisponierend für diese Perforation. Daß in diesem Falle außerdem rein mechanische Momente hinzukamen, ist ohne Zweifel. Auch hier haben sicherlich Bauchpressendruck, wechselnde Blasen-, Darm- und besonders Rectumfüllung, sowie Darmperistaltik oder spastische Darmkontraktionen während der Schmerzanfälle beim Zustandekommen der Perforation mitgewirkt. Ebenso braucht kaum besonders erwähnt zu werden, daß Lage und Form des Wulstes

eine andre sein können als in unserm Falle und trotzdem eine Perforation in gleicher Weise zustande kommen kann, z. B. ein Durchbruch des Wulstes durch eine gegenüberliegende Wandstelle.

Nach Beseitigung der Wachstumshindernisse wird sich dann der Tumor mehr und mehr an der Perforationstelle in den Darm vorgedrängt und z. T. auch wohl ausgestülpt haben. Daß er sich nicht völlig umstülpte, um somit schließlich in toto im Rectum zu erscheinen, ist bei den allseitigen, derben und unnachgiebigen Verwachsungen ohne weiteres verständlich. Überhaupt wird es, wie z. B. bei Fall 13, schon deswegen sehr selten zu der theoretisch denkbaren völligen Umstülpung des cystischen Tumors kommen, weil einesteils die Geschwulst eben bald nach einer Perforation meist erhebliche Beschwerden verursachen wird, die eine weniger indolente Patientin wie die unsrige veranlassen wird, früher ärztliche Hilfe in Anspruch zu nehmen, andernteils weil längeres Verweilen einer nicht soliden Geschwulst wieder so ausgedehnte Verwachsungen zeitigen wird, daß eine totale Inversion des Tumors in das betreffende Hohlorgan unmöglich wird.

Die bei der Erklärung der Rectumperforation bis jetzt erwähnten und für den Durchbruch geltend gemachten mechanischen Kräfte, die alle auf direkte und indirekte Druckwirkung zurückzuführen sind, kommen z. T. auch wieder bei der Erklärung der feinen Tumor-Blasenfistel unsres Falles in Betracht. Meines Erachtens

können sie die Schwächung der verwachsenen Tumor- und Blasenwand an der späteren Perforationstelle verständlich machen, zur Erklärung der feinen Kommunikation zwischen Tumor- und Blasenhöhle reichen sie aber nicht aus. Waelle[33]) spricht die Ansicht aus, daß scharfe Kanten von Zähnen und Knochen innerhalb des Tumors die Wand der Geschwulst und des anliegenden Hohlorganes usurieren können. Kroph[16]) bringt einen Fall, wo tatsächlich ein nach außen gewachsener Zahn die Darmwand usuriert hatte. Beim Zustandekommen der Blasendurchbohrung möchte ich in unserm Falle einem anderen Tumorbestandteile, den Haaren, eine besondere Rolle zuschreiben. Daß bei unsrer ersten Beobachtung in der Tumorhöhle — also wohl der noch nicht ins Rectum ausgestülpten Wulstpartie aufsitzend — Haare konstatiert wurden, ergibt sich aus dem bereits auf S. 9 Gesagten. Die Haare waren in unserm Falle sehr derb und standen fast überall in Büschelchen zu 4—6 eng zusammen. Daß eins von diesen Haarbüscheln, nachdem die Tumorhöhle mit Haarmassen und dem bekannten Brei ausgefüllt war, seine Wachstumsrichtung gegen eine (vielleicht schon durch Druckatrophie resp. Nekrose geschwächte) Blasenwandstelle nahm, ist nicht nur möglich, sondern bei der großen Menge dieser Haarbüschelchen und ihrer gleichmäßigen Verteilung über den ganzen Wulst hin und bei der Raumbeschränkung sehr wahrscheinlich. Offenbar hat in unserm Falle so ein festes, starres Haarbüschelchen die Blasenwand usuriert und schließlich perforiert, was dann erklär-

licherweise zu sehr heftigen Blasenbeschwerden führte.

Indessen soll bei dieser Gelegenheit gesagt werden, daß es auf die Festigkeit des die Usur bewirkenden Gewebes durchaus nicht immer ankommt. Nach den Beobachtungen von Zahn[35]) steht fest, daß auch sehr weiche Gewebe andre, fester gefügte Organe durchbohren können.

Wichtiger ist eine gleichmäßige Wachstumsrichtung, wobei die günstigsten Perforationsbedingungen getroffen werden, wenn Wachstumsrichtung und eine der Hauptachsen der nächstliegenden Hohlorgane zusammenfallen.

Zum Schluß mag noch auf einen Unterschied zwischen den cystisch-dermoiden und den solide-teratoiden Ovarialtumoren bei Perforationen hingewiesen werden. Die ersteren, zu denen unsere erste Beobachtung und einige Fälle in der Zusammenstellung zu rechnen sind, dringen fast immer nur partiell in das Hohlorgan ein, was nach dem auf Seite 43 Gesagten schon erklärlich ist, während die andern durchweg in toto perforieren. Das letzte Vorkommnis ist das viel häufigere, und hierher gehört unsere zweite Beobachtung und die weitaus größere Zahl der andern genannten Fälle. Es scheint, daß solch ein solider Tumor auf seine Umgebung genau so wirkt, wie größere Fremdkörper; er wird wie diese vom umgebenden Gewebe eingeschlossen, wird hier mehr, dort weniger adhärent und dringt, durch die bereits früher aufgezählten mechanischen Kräfte getrieben, in der Richtung des geringsten Widerstandes vor — die Hohlorgane sind deswegen also besonders

betroffen. Durch Druckwirkung wird die entgegenstehende Wand des Hohlorgans atrophisch resp. durch Entzündung partiell nekrotisch. Die Wand wird hier entweder gleich total perforiert oder der solide Tumor dringt bis zur Schleimhaut vor und zieht diese bei der Einstülpung in die Höhle mehr und mehr aus; für das häufigere Vorkommen des letzten Modus spricht unter anderm das in der Anamnese fast stets zu findende Abgehen von großen Schleimhautfetzen nach den eigentlichen Perforationserscheinungen.

Nach Ablösung der Schleimhaut des Hohlorganes liegt der Tumor, wenn er ungestielt oder wenig verwachsen ist, frei in der betroffenen Höhle. Dies ist der seltenere Fall, mit dem die von Rehn[27]) zitierten Fälle von Pilate und Michaux und Rehns eigene Beobachtung über Perforationen von aseptischen Mullkompressen, die versehentlich in der Bauchhöhle zurückgelassen worden waren, in Parallele zu stellen sind; auch die Versuche von Jalaguier[13]) und Mauclaire, die bei Hunden und Lapins Kompressen in die Bauchhöhle einschlossen, gehören als Bestätigung unsrer Perforationserklärung hierher. Ist dagegen die Geschwulst gestielt, so pflegt der Stiel bald nach dem Durchbruch an der Perforationstelle adhärent zu werden; der Tumor hängt also nach Art eines großen gestielten Polypen in die perforierte Höhle hinein und kann sich endlich noch, wie dies der sehr seltene Fall 8 zeigt, später an der Basis des Stieles spontan lösen.

Meinem sehr verehrten Lehrer, Herrn Professor Dr. Müller, dem ich die Anregung zu dieser Arbeit und ihre stete Förderung verdanke, erlaube ich mir an dieser Stelle nochmals meinen ergebensten Dank auszudrücken.

Literaturverzeichnis.

1. Askanazy: Die Dermoidcysten des Eierstocks, Bibliotheca medica, Stuttgart 1905, S. 75.
2. Barker: cit. v. De Quervain. (Orig. Duplay et Reclus, Traité de Chir. VII. 66.)
3. Baylac: cit. i. Frommel, Jahresberichte ... 1893. (Orig. Gaz. méd. chir. de Toulouse, Bd. 25.)
4. Börninger: Arch. f. Gyn., 37. Bd., 1890, S. 114.
5. Brosin: Schmidts Jahrb., 226. Bd., S. 147.
6. Ciniselli: Schmidts Jahrb., 4. Bd., 1834, S. 339.
7. Danzel: Langenb. Arch., 17. Bd. S. 442; vergl. auch Martini, De Quervain u. Sänger.
8. Van Duyse: ref. i. Schmidts Jahrb., 249. Bd., S. 235 u. C. Bl. f. Chir., 1895, Nr. 50, S. 1160. (Orig. Bull. de l'Acad. roy. de méd. de Belgique 1895.)
9. Gelström: ref. i. C. Bl. f. Gyn., 1889, Nr. 44.
10. Grosse: Selbstber. i. C. Bl. f. Chir., 1898, S. 160.
11. Holding-Bird: cit. v. Van Duyse.
12. Hunt: cit. v. Van Duyse.
13. Jalaguier u. Mauclaire: ref. i. C. Bl. f. Chir., 1893, S. 865.
14. Janvrin: The American Journ. of Obstetrics, 1886, S. 13.
15. Johnstone: The American Journ. of Obstetrics, 34. Bd., S. 692.
16. Kroph: München. medizin. W.-Schrift 1907, Nr. 18, S. 883.
17. Langenbuch: Berliner klin. W.-Schrift 1891, S. 70.
18. Lebert: cit. v. Sänger.
19. Lindquist: ref. i. C. Bl. f. Gyn., 1904, S. 402. (Orig. Hygiea Göteborg, läkar. Förh., 1902, S. 51.

20. Martin: Krankheiten der Eierstöcke, 1899, S. 678/679.
21. Martini: Langenb. Arch., 17. Bd., S. 447.
22. Münch: Dissert., Tübingen 1901, S. 17.
23. Nepveu: cit. i. Mon.-Schr. f. Geburtsh. u. Gyn., 22. Bd., 1905, S. 798.
24. Port: cit. v. Van Duyse.
25. Pryor: The American Journ. of Obstetrics, 42. Bd., S. 240.
26. De Quervain: Langenb. Arch., 57. Bd., S. 141 u. 148.
27. Rehn: Ber. v. 28. Chirurg. Kongreß 1899, T. II, S. 716.
28. Richardson: Frommel, Jahresberichte . . . 1895, S. 420. (Orig. Boston med. and surg. Journ. t. I. p. 399.)
29. Sänger: Arch. f. Gyn., 1890, Bd. 37, S. 112—114.
30. Snyers: cit. v. De Quervain, vergl. auch Sänger. (Orig. France méd. et pharm. II., 372. Paris 1864.
31. Terrier: C. Bl. f. Gyn., 1878.
32. Unterberger: C. Bl. f. Gyn., 1908, Nr. 18.
33. Waelle: Dissert., Bern 1882.
34. Walls: ref. i. C. Bl. f. Gyn. 1900, Nr. 26. (Orig. Brit. med. Journ., 1900, Febr. 3.)
35. Zahn: Virch. Arch., 1884, Bd. 96, S. 15 und 1896, Bd. 143, H. 1., S. 187.

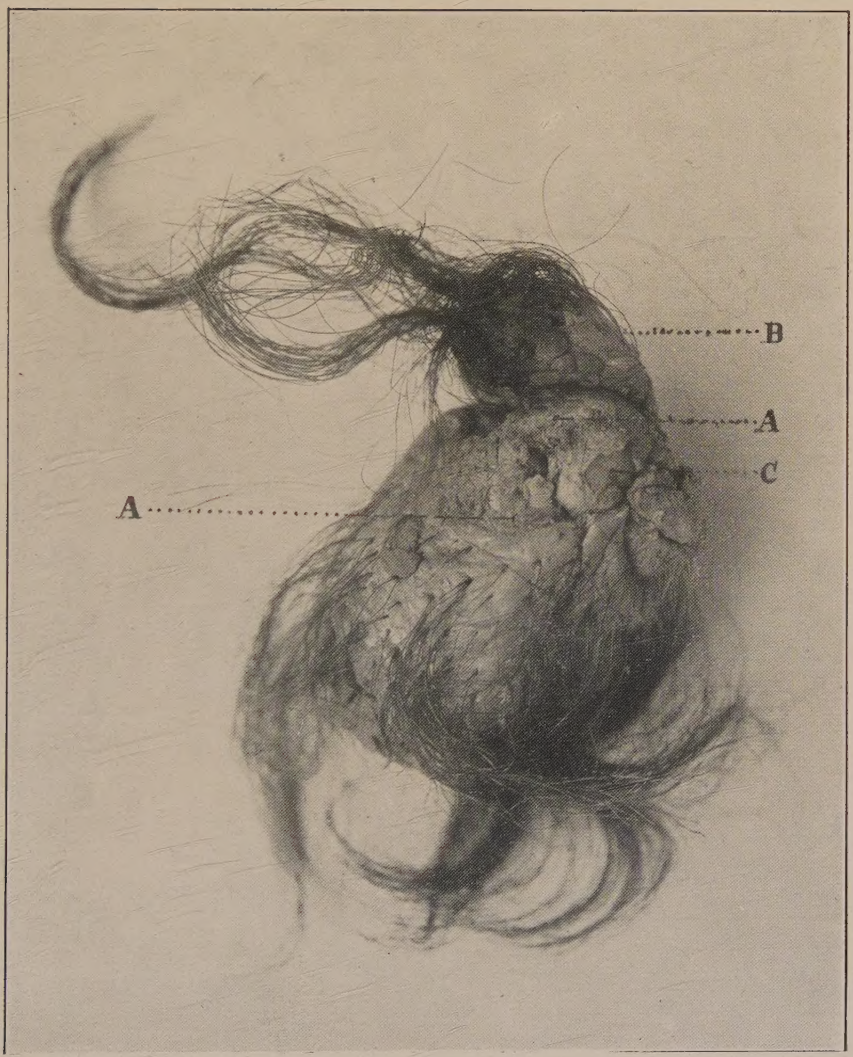

Zu unsrer I. Beobachtung.

Ungefähr natürliche Größe des Tumors gleich nach der Operation.
Erklärung: A. Abtragungstelle. B. bezopfte Prominenz. C. Knochen.

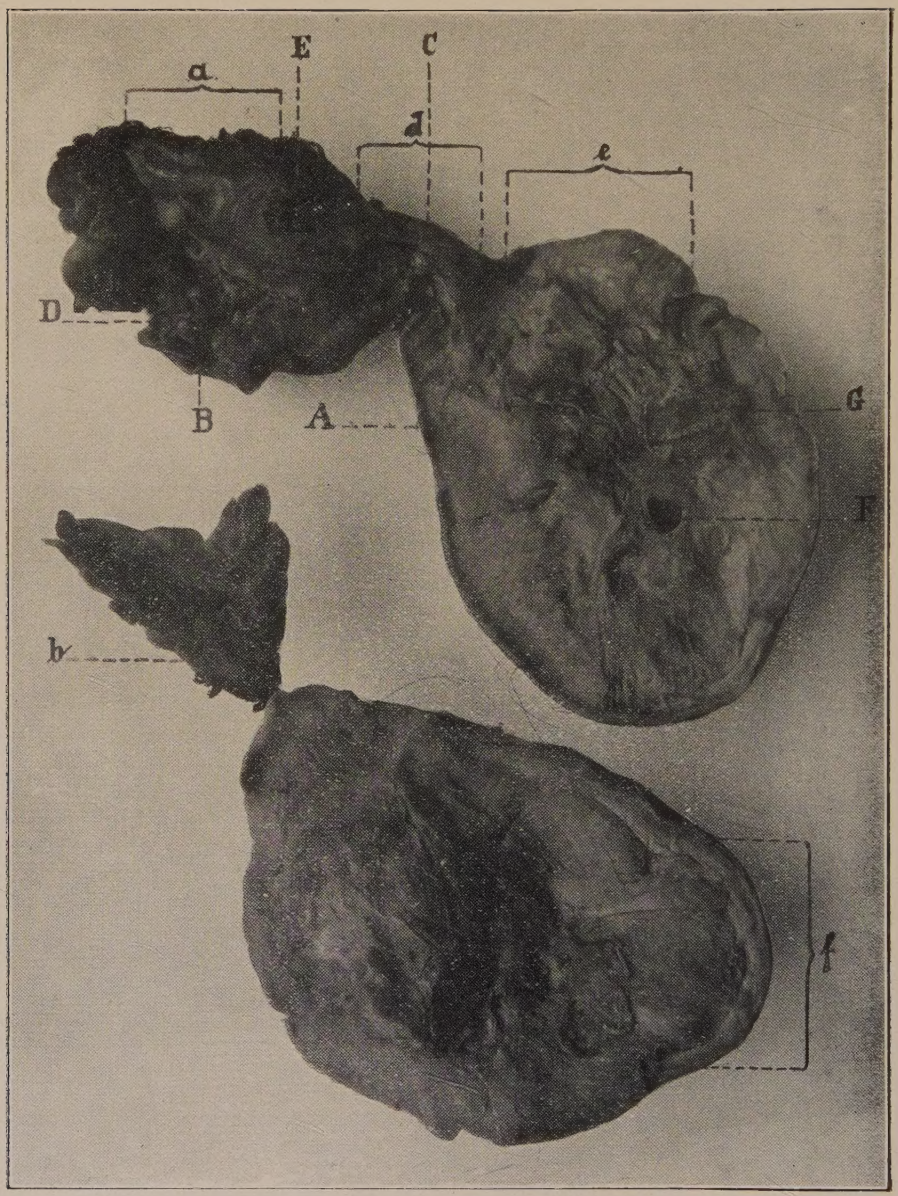

Zu unsrer II. Beobachtung.

Ungefähr natürliche Größe des gleich nach der Operation in 2 annähernd gleich große Teile zerlegten Tumors.

Erklärung: A. birnförm. Teil. B. kegelförm. Teil. C. Brücke. D. kraterartige Partie. E. mit Kalkbröckeln gefüllte Cyste. F. Cyste. G. Knochen. Zu a—f vergl. entsprech. Stellen der mikrosk. Beschreib.

Lebenslauf.

Geboren wurde ich, Walther August Maria Schmidt, am 13. August 1880 zu Ribnitz in Mecklenburg als Sohn des Präpositus Carl Schmidt und seiner Gemahlin Ida, geb. Rose. Ich besuchte die Volkschule und das Realprogymnasium meiner Heimatstadt, verließ letzteres mit dem Zeugnis der Reife für die Prima und besuchte ferner das Realgymnasium zu Bützow und das Realgymnasium der Großen Stadtschule zu Rostock, wo ich im Februar 1903 das Reifezeugnis erlangte. Darauf wandte ich mich dem medizinischen Studium zu, studierte nacheinander 2 Semester in Rostock, 1 Semester in Freiburg i. Br., bestand nach 2 weiteren Semestern in Rostock hier die ärztliche Vorprüfung, studierte je 1 Semester in Freiburg, Jena und Berlin und wandte mich wiederum nach Rostock, wo ich nach dem 10. Semester im Mai 1908 die ärztliche Prüfung bestand. Vom 1. Juni ab war ich als Medizinal-Praktikant 4 Monate in der chirurgischen Universitätsklinik und -Poliklinik zu Rostock, 6 Monate am evangelischen Krankenhause in Gelsenkirchen und 2 Monate am Luisenhospital zu Aachen beschäftigt, wo ich nach erlangter Approbation, am 31. Mai 1909, als Assistenzarzt auf der chirurgisch-gynäkologischen Abteilung tätig bin.